FACULTÉ DE MEDECINE DE PARIS

ANNEE 1961

N° 754

THESE

POUR LE

DOCTORAT EN MEDECINE

(Diplôme d'Etat)

PAR

GHERAB, AHMED

Ancien Externe des Hôpitaux de PARIS

Né le 7 Janvier 1931 à KAIROUAN (Tunisie)

Présentée et soutenue publiquement le 1961

DE QUELQUES ARTIFICES TECHNIQUES DANS LA RADIOLOGIE DES DEFORMATIONS ANGULAIRES DU GENOU

PRESIDENT : MONSIEUR LE PROFESSEUR JUSTIN BESANCON

ROGER VEZIN - 48, rue de la Santé - PARIS

FACULTÉ DE MEDECINE DE PARIS

ANNEE 1961 N°

THESE

POUR LE

DOCTORAT EN MEDECINE

(Diplôme d'Etat)

PAR

GHERAB, AHMED

Ancien Externe des Hôpitaux de PARIS

Né le 7 Janvier 1931 à KAIROUAN (Tunisie)

Présentée et soutenue publiquement le

DE QUELQUES ARTIFICES TECHNIQUES DANS LA RADIOLOGIE DES DEFORMATIONS ANGULAIRES DU GENOU

PRESIDENT : MONSIEUR LE PROFESSEUR JUSTIN BESANCON

R. UNIV. BIBLIOTHEEK LEIDEN

ROGER VEZIN - 48, rue de la Santé - PARIS

Digitized by the Internet Archive
in 2026

https://archive.org/details/IA41553818_0028

PROFESSEURS HONORAIRES :

MM. AUBIN A., BENARD H., BULLIARD H., CADENAT F., CHABROL E., CHAMPY C., DEBRE R., GASTINEL P., GUILLAIN G., HALPHEN E., HAZARD R., HEUYER G., LANTUEJOUL P., LAROCHE G., LEVY-SOLAL E., LIAN C., LOEPER M., MARION G., MATHIEU P., MOCQUOT P., MONDOR H., MONOD R., MOREAU R., OLIVIER E., PASTEUR VALLERY RADOT, PETIT DUTAILLIS, RICHET C., STROHL A., TANON L.

DOYEN — Léon BINET
Membre de l'Institut

ASSESSEUR — Jean VERNE

PROFESSEURS :

	MM.
Anatomie	DELMAS (A.)
Anatomie Pathologique	DELARUE (H.)
Anesthésiologie	BAUMANN (J.)
Biochimie médicale	JAYLE (M.F.)
" " (Prof. à titre personnel)	ETTORI (J.)
" " " " "	SCHAPIRA (G.)
Biologie appliquée à l'Education Physique & aux Sports	CHAILLEY-BERT (P.)
Biologie médicale	FAUVERT (R.)
" " (Prof. à titre personnel)	BOURLIERE (F.)
Cancérologie médicale et sociale	BERNARD (J.)
Clinique carcinologique chirurgicale (Necker)	REDON (H.)
Clinique cardiologique (Broussais)	MOUQUIN (M.)
Cliniques chirurgicales (Beaujon	SICARD (A.)
(Cochin	N.
(Hôtel-Dieu	PATEL (J.)
(Pitié	CORDIER (G.)
(Saint Antoine	GOSSET (J.)
(Salpêtrière	MOULONGUET (P.)
(Tenon	MORTAT-JACOB (J.L.)
Clinique de Chirurgie infantile et orthopédique (Enfants Malades)	FEVRE (M.)
Clinique Chirurgicale orthopédique et réparatrice (Cochin)	MERLE d'AUBIGNE (R.)
Clinique de Chirurgie cardio-vasculaire (Broussais)	GAUDART d'ALLAINES (F. de)
Clinique de Chirurgie pleuro-pulmonaire (Laënnec)	MATHEY (J.)
Clinique endocrinologique (Pitié)	DECOURT (J.)
Clinique de génétique médicale (Enfants Malades)	LAMY (M.)
Clinique gynécologique (Broca)	FUNCK BRENTANO (P.)

	MM.
Clinique des maladies cutanées et syphilitiques (Saint-Louis)	DEGOS (R.)
Clinique des maladies des enfants (Enf. Malades)	CATHALA (J.)
Clinique des maladies infectieuses (Claude Bernard)	MOLLARET (P.)
Clinique des maladies mentales et de l'encéphale (Sainte Anne)	DELAY (J.)
Clinique des maladies métaboliques (Necker)	HAMBURGER (J.)
Clinique des maladies du sang (Broussais)	MARCHAL (G.)
Clinique des maladies du système nerveux (Salpêtrière)	N.
Cliniques médicales — Boucicaut	LENEGRE (J.)
Cliniques médicales — Broussais	SOULIE (P.)
Cliniques médicales — Cochin	JUSTIN-BESANCON (L.)
Cliniques médicales — Cochin	BROUET (G.)
Cliniques médicales — Hôtel-Dieu	BARIETY (M.)
Cliniques médicales — Pitié	DREYFUS (G.)
Cliniques médicales — St-Antoine	KOURILSKY (R.)
Clinique médicale d'hydrologie thérapeutique et climatologie (Bichat)	DEBRAY (G.)
Clinique médicale Propédeutique (Broussais)	GENNES (L.de)
Clinique médico-sociale du diabète sucré et des maladies de la nutrition (Hôtel-Dieu)	DEROT (M.)
Clinique de neuro-chirurgie (Pitié)	DAVID (M.)
Clinique neurologique (Salpêtrière)	GARCIN (R.)
Cliniques obstétricales — Baudelocque	LACOMME (M.)
Cliniques obstétricales — Foch (Suresnes)	MERGER (R.)
Clinique obstétricale et gynécologique (Port-Royal)	VARANGOT (J.)
Clinique ophtalmologique (Hôtel-Dieu)	RENARD (G.)
Clinique oto-rhino-laryngologique (Lariboisière)	AUBRY (M.)
Clinique de pédiatrie et de puériculture (Saint Vincent de Paul)	LELONG (M.)
Clinique de pédiatrie sociale (Enfants Malades)	MARIE (J.)
Clinique de pneumo-phtisiologie (Laënnec)	BERNARD (E.)
Clinique psychiatrique infantile (Salpêtrière)	MICHAUX (L.)
Clinique de rhumatologie médicale et sociale (Cochin)	COSTE (F.)
Clinique stomatologique (Pitié)	DECHAUME (M.)
Clinique thérapeutique chirurgicale (Vaugirard)	N.
Clinique thérapeutique médicale (St-Antoine)	LEMAIRE (A.)
Clinique urologique (Cochin)	N.
Embryologie	GIROUD (A.)
Embryologie (Pr. à titre personnel)	TUCHMANN-DUPLESSIS (H.)

Histoire de la Médecine et de la Chirurgie (Lariboisière)	MM. SEZE (S. de)
Histologie	VERNE (J.)
Hygiène et Clinique de la première enfance (Trousseau)	TURPIN (R.)
Hygiène et Médecine préventive	JOANNON (P.)
Hygiène et Médecine préventive (Prof.à titre pers.)	DEPARIS (M.)
Médecine du travail	DESOILLE (M.)
Médecine légale	PIEDELIEVRE (R.)
Parasitologie	GALLIARD (H.)
Pathologie chirurgicale	COUVELAIRE (R.)
Pathologie exotique	LAVIER (G.)
Pathologie expérimentale et comparée	MERKLEN (F.P.)
Pathologie médicale	MILLIEZ (P.)
Pathologie et thérapeutique générales	GARCIN (R.)
Pharmacologie	CHEYMOL (J.)
" (Prof. à titre personnel)	LEVY (Melle J.)
Physiologie	BINET (L.)
" (Prof. à titre personnel)	BARGETON (D.)
Physique médicale	DOGNON (A.)
" " (Prof. à titre personnel	DJOURNO (A.)
Radiologie médicale	DESGREZ (M.)
Technique chirurgicale et Chirurgie expérimentale	LEGER (L.)
Thérapeutique	BROUET (G.)

II.- PROFESSEURS SANS CHAIRE, PROFESSEURS AGREGES

Anatomie	DABROL (C.)
	COUINAUD (C.)
	OLIVIER (G.)
Anatomie Pathologique	Melle GAUTHIER-VILLARD(P.) Pr. s. ch.
	MM. BUSSER
	GOUYGOU (Ch.)
	ORCEL (L.)
	PAILLAS (J.)
Anesthésiologie	VOURC'H
Bactériologie	NEVOT (A.)Pr. s.ch.
	BARBIER (P.)
	CHRISTOL (D.)
Biochimie médicale	DESGREZ (P.) (Pr. s. ch.)
	POLONOVSKI (J.) M. conf.

	MM.
Biologie appliquée à l'Ed.Physique et aux Sports	PLAS (F.)
	DENOIX (P.)
Carcinologie	MATHE (G.)
	DUPERRAT (B.)
Dermato-Syphiligraphie	LEDOUX-LEBARD (G.
Electro-Radiologie	TUCHMANN-DUPLESSIS (H.)
Embryologie	Pr. s. ch.
	BILSKI-PASQUIER
Hématologie	DAUSSET (J.)
	COUJARD (R.)
Histologie	Pr. s. ch.
	MAROIS (M.)
	RACADOT (J.)
	CORNET (A.)
Hydrologie	BOYER (J.)
Hygiène	Pr. s. ch.
	Mme CORRE-HURST (L.)
Maladies infectieuses	MM. BASTIN (R.)
	DUPONT (V.)
Médecine Légale	DEROBERT (L.)
	Pr. s. ch.)
	HADENGUE (A.)
	FOURNIER (E.)
	GUENIOT (M.)
Médecine du Travail	ALBAHARY (C.)
Neurologie	MERMITTE (F.)
Obstétrique	GRANJON (A.)
	HERVET (E.)
	LE MORIER (G.)
	MORIN (P.)
	MUSSET (R.)
	ROBEY (M.)
	TROYER-ROZAT (J.)
Ophtalmologie	BREGEAT (P.)
	SARAUX (H.)
Orthopédie	JUDET (R.)
	RAMADIER (J.)
Oto-rhino-laryngologie	DEBAIN (J.)
Parasitologie	BRUMPT (L.C.)
	Pr. s. ch.
	CHABAUD (A.)
Pathologie Chirurgicale	BARCAT (J.)
	BINET (J.P.)
	COUCHOIX (J.)
	CHATELIN (C.L.)

Pathologie chirurgicale (suite)	DUBOST (CH.)
	DUBOST (Cl.)
	FAUREL (J.)
	FLABEAU (F.)
	GERMAIN (A.)
	LOYGUE (J.)
	MERCADIER
	PERROTIN (J.)
	ROBERT (H.)
	THOMERET (G.)
Pathologie exotique	SCHNEIDER (J.)
	CROSNIER (J.)
Pathologie expérimentale	HARTMANN (L.)
	LOEPER (J.)
	MAURICE (J.)
	RICHET (G.)
Pathologie médicale	AUSSANNAIRE (M.)
	BOUR (H.)
	BOUVIER (J.)
	BOUVRAIN (Y.)
	BRICAIRE (H.)
	BRISSAUD (H.)
	BROCARD (H.)
	BUGE (A.)
	CASTAIGNE (P.)
	+ M.Conf.
	CATINAT (J.)
	CONTAMIN (F.)
	COURY (C.)
	FREZAL (J.)
	HOUSSET (E.)
	LAROCHE (Cl.)
	LESOBRE (R.)
	MACREZ (C.)
	NICK (J.)
	PEQUIGNOT(H.)
	Pr.s.ch.
	ROYER (P.)
	WOLFROMM (R.)
Pédiatrie-Puériculture	JOSEPH (R.)
	MANDE (R.)
	MOZZICONACCI (P.)
	POLONOVSKI (C.)
	ROSSIER (A.)

	MM.
Pharmacologie	BOISSIER (J.) LECHAT (P.)
Physiologie	DEJOURS (P.)
Physique médicale	GOUGEROT (L.)
	M. Conf?
	Pr.s.ch.
	KELLERSHOHN
Pneumo phtisiologie	KREIS (B.)
Psychiatrie	PICHOT (P.)
Psychiatrie infantile	DUCHE (D.)
Rhumatologie	DELBARRE (F.)
Stomatologie	CERNEA (P.)
	CHAPUT (Mme A.)
	M.C. Agreg.
	GRELLET (M.)
Thérapeutique	CHASSAGNE (P.)
	LAMOTTE (M.)
Urologie	QUENU (L.)

III.- PROFESSEURS SANS CHAIRE ET AGREGES CHARGES DE COURS DE CLINIQUE ANNEXE à titre permanent

Anatomie	DEBEYRE
Clinique chirurgicale	ABOULKER (P.)
	AMELINE (A.)
	Pr. s. ch.
	HUGUIER (J.)
	OLIVIER (C.)
	PADOVANI (P.)
	POILLEUX (F.)
	ROUX (M.)
	VERNE (J.M.)
Clinique médicale	DOMART (A.)
	PERRAULT (M.)
	RAMBERT (P.)
	THIEFFRY (S.)
Clinique obstétricale	GRASSET (J.)
	MAYER (M.)
	RAVINA (J.)

Clinique ophtalmologique	DESVIGNES (P.) OFFRET (G.)
Clinique oto-rhino-laryngologique	MADURO (R.)
Clinique pédiatrique et puériculture	LAPLANE (R.)
Clinique psychiatrique	BARUK (H.)
Clinique urologique	KUSS (R.)
Médecine légale	GAULTIER

IV.- PROFESSEURS DETACHES DANS LES UNIVERSITES ETRANGERES

Bactériologie	HAUDUROY (P.) Pr.s.ch.
Pathologie chirurgicale	RUDLER (J.) Pr.s.ch.

V.-CHARGES DE COURS D'HYGIENE SCOLAIRE ET UNIVERSITAIRE

BOLTANSKI (E.)
LAUNAY (C.)

Secrétaire Général de la Faculté M.LENA (J.)

Secrétaires Mme BEURLAND (H.), Melle CHAINTREUIL (G.) Mme ROCHE (L.)

Conservateur en Chef M. le Docteur HAHN (A.)

Conservateur Melle DUMAITRE (P.)

Bibliothécaires Mme CONTET (J.) FORGET (F.)
Melles LAURENT (H.), LE NOIR (G.), QUIEVREUX (E.)

Par délibération en date du 9 Décembre 1798, l'Ecole a arrêté que les opinions émises dans les dissertations qui lui seront présentées doivent être considérées comme propres à leurs auteurs et qu'elle n'entend leur donner aucune approbation ni improbation.

A mes Parents,

Avec ma profonde affection

A tous les miens.

A Monsieur le Professeur M. FEVRE

Professeur de la Clinique Chirurgicale Infantile
de la Faculté de Médecine de Paris

Qui a bien voulu nous faire l'honneur
d'accepter la présidence de notre thèse

Nous le prions de croire à
l'expression de notre vive reconnaissance.

A mon Maître, le Docteur J. LEFEBVRE

Chef du Service Central d'Electro-Radiologie
de l'Hôpital des Enfants-Malades

Qu'il veuille bien trouver ici l'assurance de ma profonde considération pour la haute et toujours égale bienveillance avec laquelle il m'a accueilli dans son service, prodigué son enseignement précieux et inspiré le sujet de cette thèse.

Qu'il me permette à cette occasion de lui exprimer toute ma gratitude ainsi que mon respectueux attachement.

A Monsieur le Docteur C. FAURE

Chef-adjoint du service d'Electro-Radiologie
de l'Hôpital des Enfants Malades

En remerciement des notions de
radiologie qu'il nous a dispensées.

A nos Maîtres d'Externat dans les Hôpitaux de Paris :

Monsieur le Professeur J. SENEQUE

Monsieur le Professeur M. CACHIN

Monsieur le Professeur G. BROUET

Monsieur le Docteur P. PORCHER

Monsieur le Docteur H. DESGREZ

Monsieur le Docteur H. KRITTER

Monsieur le Docteur C. MARKOVITS

En témoignage de toute ma
gratitude pour leur précieux enseignement.

INTRODUCTION

Le genou, cylindroïde irrégulier, est accessible à la radiologie simple au tous côtés et peut, notamment, être radiographié suivant toutes les directions.

Et, de fait, de nombreuses incidences sont entrées dans la pratique de son exploration radiologique : film courbe pour le dégagement de l'espace intercondylien, obliques et incidence longitudinale ou axiale pour l'étude de la rotule ...

Plusieurs artifices aussi : arthrographies gazeuse et opaque, notamment pour juger de l'état capsulo-ménisco-ligamentaire.

Mais ce sont là, comme on le voit, des méthodes préférentielles et électives destinées à l'exploration spécifique de telle ou telle autre composante bien déterminée du genou, des méthodes complémentaires.

Et, en pratique courante, l'exploration radiologique primitive de tout genou demeure l'examen standard, c'est-à-dire la prise de deux clichés de l'article sous les deux incidences fondamentales : la face et le profil.

Comme la plupart des segments du système osseux, ces deux incidences de base ont été choisies conventionnellement afin d'avoir constamment à l'oeil des repères radiologiques immuables.

Quand le genou est déformé, les deux clichés de base des membres inférieurs, destinés à faire le bilan de la déformation, sont souvent mal exécutés. Aucune correction n'est, en effet, généralement apportée au membre pendant leur prise, aucun artifice usité. Le résultat est que les clichés ainsi obtenus ne sont pas effectivement de face et de profil et qu'il s'y introduit des causes d'erreurs. C'est ainsi, par exemple, que les angulations du genou dans nombre d'ouvrages sont illustrés dn 3/4. Et si l'on tient compte de la

diversité des déformations qui peuvent frapper le genou et de la structure anatomique de ce dernier, déjà complexe au départ, on voit que l'on peut obtenir en radiographiant un genou déformé, de face et de profil, comme il se présente, sans y apporter aucune correction ni aucun artifice technique, des clichés qui n'ont de commun avec les véritables clichés de face et de profil stricts d'un genou ... que le nom. Ces clichés inintelligibles perdent alors toute leur signification d'autant que de surcroît, ils faussent, le plus souvent, l'angulation.

Notre but, dans ce travail, est d'apporter quelques artifices techniques qui permettent,devant un genou déformé,d'obtenir de réelles images de face et de profil de l'article. Ainsi seulement, les clichés sont comparatifs et intelligibles. Ainsi seulement, l'examen peut être catalogué de standard.

Nous exclurons de ce travail les déformations des genoux aux dépens des parties molles et des éléments capsulo-ménisco-ligamentaires de l'articulation, pour nous astreindre uniquement aux déformations osseuses et angulaires selon les directions cardinales :

- genu varum,
- genu valgum,
- genu recurvatum,
- et genu flexum.

Pour chacune de ces angulations, nous essaierons d'apporter les artifices permettant d'en obtenir des clichés véritablement de face et de profil ; et de dégager les conclusions techniques nécessitées par son étude radio-clinique, pour une bonne interprétation radiologique ; et nous adopterons comme plan :

I.- Le genou normal.
Anatomie radiologique des incidences face et profil stricts.

II.- Genu varum .
Etude radio-clinique. Conclusions techniques.

III.- Genu valgum.
Etude radio-clinique. Conclusions techniques.

IV.- Genu recurvatum.
Etude radio-clinique. Conclusions techniques.

V.- Genu Flexum.
Etude radio clinique. Conclusions techniques.

VI.- Conclusions.

I. LE GENOU NORMAL

ANATOMIE RADIOLOGIQUE DES INCIDENCES FACE ET PROFIL STRICTS

Cliniquement, nous rappellerons qu'après un court stade transitoire du genu varum physiologique chez le petit enfant, la forme des fémurs impose, pour maintenir cet équilibre, un genu valgum physiologique.

Par ailleurs, un certain degré de genu recurvatum physiologique (5 à 10°) est à noter chez 75 % des sujets environ (MIKULICS).

Radiologiquement, sachant la fréquence de l'éclosion des déformations du genou au cours de l'enfance et lors de la marche, nous rappellerons d'abord l'évolution avec l'âge de l'anatomie radiologique du genou normal.

Nous étudierons ensuite les critères radiologiques du genou normal sur les incidences face et profil strictes.

Evolution avec l'âge de l'anatomie radiologique du genou normal :

Tibia :

La diaphyse, ou corps de l'os, se prolonge en haut par la métaphyse tibiale supérieure, séparée de l'épiphyse tibiale supérieure par la ligne dia-épiphysaire. Cette épiphyse tibiale supérieure apparaît entre la naissance et l'âge de 2 mois chez un enfant normalement constitué et se soude entre 17 et 20 ans.

La tubérosité antérieure de l'extrémité supérieure n'apparaît qu'à l'âge de 11 ans et se soude à la métaphyse tibiale supérieure à l'âge de 17 ans.

Fémur :

Le noyau osseux de l'épiphyse inférieure ou point de Béclard est visible régulièrement (95 % des cas) chez le nouveau-né à terme. Souvent, cette épiphyse présente un aspect irrégulier déformé en coin, fragmenté dans sa portion interne et qui n'a pas de valeur pathologique (CAFFEY).

Un autre aspect normal particulier à l'enfant est le festonnement du bord latéral du condyle fémoral interne, visible de 2 à 6 ans. Le festonnement du condyle externe est plus rare. Il se voit chez un tiers des sujets également jusqu'à 6 ans.

Pour l'extrémité supérieure, l'angle cervico-diaphysaire est de 120° chez l'adulte normal, alors que chez l'enfant il mesure 140° environ et l'on peut dire qu'il existe un certain degré de coxa valga physiologique chez le nourrisson et durant la première enfance.

Péroné :

Le noyau d'ossification de l'épiphyse proximale apparaît entre 3 et 5 ans.

Rotule :

Cartilagineuse à la naissance, elle commence à s'ossifier entre 3 et 5 ans.

Parfois, il existe 2 points d'ossification qui restent séparés, forment la patelle bipartite.

Anatomie radiologique du genou normal sur les radiographies de face et et de profil strictes.

Nous les étudierons sur des clichés pris selon le procédé standard. Ces clichés doivent montrer la totalité du squelette jambier , y compris la tibio-tarsienne afin de pouvoir étudier l'orientation de la mortaise tibio-péronière et tracer correctement les axes.

L'aspect du squelette du genou se modifiant suivant le moindre écart d'incidence, nous ne saurons plus insister sur la nécessité de la pratique de vues de face et de profil stricts pour obtenir des documents comparables et éviter les aspects trompeurs.

De face :

Le cliché est pris dans la position dite dorsale (incidence antéro-postérieure), le genou reposant sur la plaque par sa face postérieure en extension complète, rotule au zénith, le rayon directeur tombant verticalement, à 1 cm. au-dessous de la pointe de la rotule.

Quant à la position dite ventrale (incidence postéro-antérieure), elle n'est pas de pratique aussi courante et est utilisée lorsqu'on désire obtenir une image plus nette de la rotule ou lorsqu'il s'agit d'un genu flexum irréductible, le sujet étant incapable de placer la jambe en complète extension.

De profil :

Profil externe, comme il est plus courant de le faire ; le genou en extension complète de préférence, afin d'évaluer le degré d'un éventuel recurvatum ou flexum.

Le talon est un peu surélevé par un coussin. Le rayon directeur tombe sur l'interligne (face interne du genou) à mi-distance entre le tendon rotulien et le bord interne de la facepostérieure du genou.

Il est préférable d'incliner le rayon de 5 à 10° suivant l'âge vers la racine de la cuisse pour obtenir une bonne superposition des condyles. Pour que le profil soit rigoureux, la crête tibiale, la tubérosité antérieure et la rotule doivent rester à une certaine distance de la table et se trouver dans un plan aussi exactement parallèle que possible à celui de la cassette.

Résultats :

De face :

L'extrémité inférieure du fémur s'évasant donne naissance aux 2 condyles du fémur. Les bords de ceux-ci grossièrement analogues présentent, cependant, des particularités : le condyle interne succède à une pente plus douce du bord interne du fémur, il est plus élevé que l'externe et son extrémité supérieure plus saillante.

Le condyle externe est moins haut et plus irrégulier. Deux lignes sont à peine marquées : les lignes condylo-trochléennes. L'interligne fémoro-tibial offre un espace clair que l'on divise en 3 segments : 2 segments latéraux horizontaux en regard des surfaces articulaires condyliennes, qui correspondent aux cavités glénoïdes du plateau tibial; l'interne étant plus excavée que l'externe, ce qui se traduit par une superposition presque exacte des bords antérieur et postérieur de la cavité externe, alors que pour la cavité interne, le bord antérieur se profile légèrement au-dessous du bord postérieur. Entre les deux, et correspondant à l'échancrure intercondylienne du fémur régulièrement convexe vers le haut, se détachent deux petits cônes pointus, les épines tibiales, séparées par une échancrure médiane. L'épine interne est plus saillante et plus pointue que l'externe. Ainsi, cet interligne fémoro-tibial présente un aspect en accent circonflexe qui peut être écorné à son sommet par la pointe de la rotule, laquelle est mal dessinée, visible par transparence à travers l'extrémité inférieure du fémur.

Pour le segment tibio-péronier, la tête du péroné chevauche par sa partie interne l'extrémité supéro-externe du tibia. En bas, les extrémités inférieures des deux os se rejoignent et chevauchent également l'une sur l'autre de 4 à 5 mm. Les deux os apparaissent à peu près parallèles, non superposés. L'étude de l'écartement entre le péroné et le tibia est d'un excellent appoint pour savoir si le film est réellement pris de face. Comme le montre la figure 1, toute rotation interne entraîne un écart exagéré entre les deux os, toute rotation externe donne une superposition plus ou moins accentuée des deux os.

De profil :

Les condyles doivent être parfaitemnnt superposés. Ils ont la même forme, mais l'interne plus éloigné de la plaque est un peu plus grand. Chacune des masses condyliennes est donc facilement identifiable surtout en arrière où leur contour est bien individualisé.

Le segment jambier : la tête du péroné, quadrangulaire, est à demi-cachée en avant derrière le tibia. Il existe sur un bon cliché un parallélisme net entre tibia et péroné, les extrémités supérieure et inférieure de cet os étant masquées par le tibia.

Etudions maintenant les repères radio-géométriques du genou normal par le tracé correct des axes.

Repères radio-géométriques du genou normal :

Nous traçons, sur un cliché du membre inférieur, de face, centré sur le genou (fig.2).

- l'axe diaphysaire TT' de la diaphyse tibiale ;
- l'axe diaphysaire fémoral FF' ;
- une ligne MTS joignant les sommets des angles des extrémités interne et externe de la métaphyse tibiale supérieure ;
- une ligne MFI joignant les sommets des angles des extrémités interne et externe de la métaphyse fémorale inférieure ;
- une ligne MTI joignant les sommets des angles des extrémités dela métaphyse tibiale inférieure ;
- une ligne HH' joignant les milieux des métaphyses supérieure et inférieure du tibia.

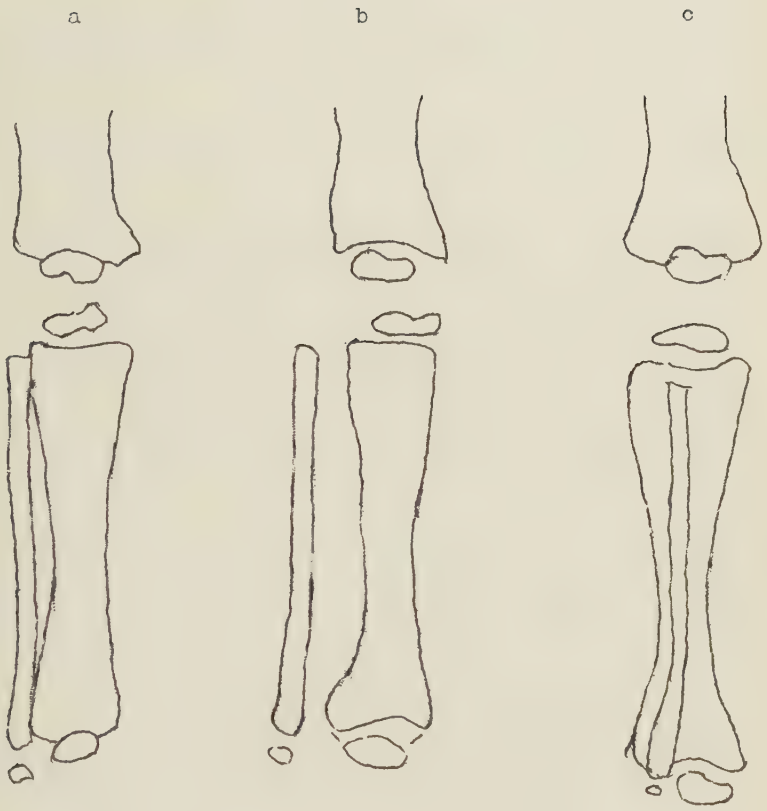

FIGURE 1

Calques radiographiques d'un genou d'enfant de 14 mois

a.- de face strict. Bon cliché

b.- cliché pris de face, mais en rotation interne de 20°
Noter l'écart exagéré entre tibia et péroné.
Mauvais cliché.

c.- Cliché pris de face en rotation externe de 30°.
Noter la superposition du tibia et du péroné.
Mauvais cliché.

On observe que :

- l'axe diaphysaire tibial TT' croise généralement l'épiphyse tibiale supérieure en son milieu et se confond avec l'axe de cette épiphyse ;

- l'axe fémoral FF' et l'axe tibial TT' se croisent en un point P qui est situé au-dessus ou au niveau de l'interligne articulaire du genou ;

- les axes TT' et FF' des diaphyses tibiale et fémorale forment entre eux un angle à sinus ouvert en dehors, conformément à un léger genu valgum physiologique. Cet angle est de 170° à 175°. Il est plus facile de mesurer son supplément qui est de 5 à 10°.

  Cependant, chez le tout jeune enfant, les axes TT' et FF' forment un angle ouvert en dedans, conformément à un stade de genu varum transitoire physiologique. Ce genu varum est de 5° environ.

- la ligne MTS est généralement perpendiculaire à l'axe diaphysaire tibial TT'. L'angle ainsi formé, angle diaphyso-métaphysaire tibial supérieur est de 90° environ. Il est plus parlant de mesurer son complément : 0°, ou tout au plus 5°.

- de même, la ligne MFI est généralement perpendiculaire à l'axe FF' et l'angle diaphyso-métaphysaire fémoral inférieur est de 90° ou son complément de 0°, au maximum 5°.

- de sorte que les 2 lignes métaphysaires fémorale inférieure MFI et tibiale supérieure MTS forment entre elles un angle à sommet externe de 5 à 13° qui reste relativement constant.

- l'angle cervico-diaphysaire de l'extrémité supérieure du fémur formé par l'axe du col fémoral et l'axe FF' de la diaphyse fémorale est de 120° chez l'adulte normal, et de 140° environ chez l'enfant, ceci en vertu d'un certain degré de coxa valga physiologique chez le nourrisson et durant la première enfance.

- la ligne MTI passant par les extrémités de la métaphyse tibiale inférieure est généralement parallèle à la ligne MTS : l'angle diaphyso-métaphysaire tibial inférieur est, en général, droit comme le supérieur.

  Ce parallélisme n'est pas respecté en cas d'incurvation du tibia. Dans ce cas, les lignes métaphysaires supérieure et inférieure du tibia forment un angle à sommet interne.

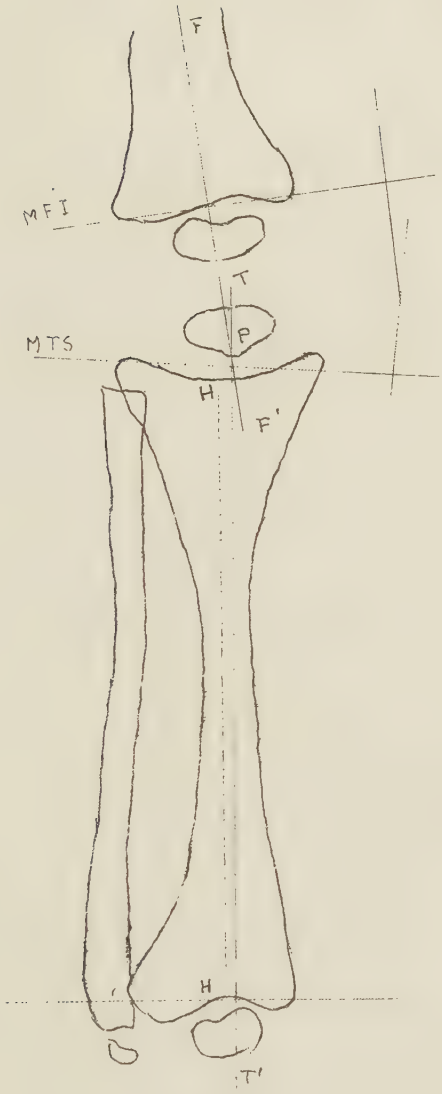

FIGURE 2 :

Calque d'un cliché de genou normal de face.

Enfant de 2 ans. Tracé des axes.

- la ligne HH' passant par les milieux des métaphyses supérieure et inférieure du tibia ne doit pas déborder le bord interne du tibia quand elle s'en approche ou, a fortiori le déborde, c'est un autre signe d'incurvation.

Sur un profil strict d'un genou en extension complète, traçons maintenant (Fig. 3) :

- l'axe diaphysaire tibial TT' ;
- l'axe diaphysaire fémoral FF' ;
- l'axe antéro-postérieur sagittal des condyles du fémur : CC'.

Nous observons que :

- l'axe tibial TT' fait avec l'axe fémoral FF' un angle ouvert en avant (genu recurvatum physiologique de 5 à 10° environ) ;
- l'axe CC' des condyles fémoraux forme, avec l'axe FF', un angle ouvert en arrière d'environ 130°.

Dans les genu recurvatum pathologiques, cet angle s'agrandit.

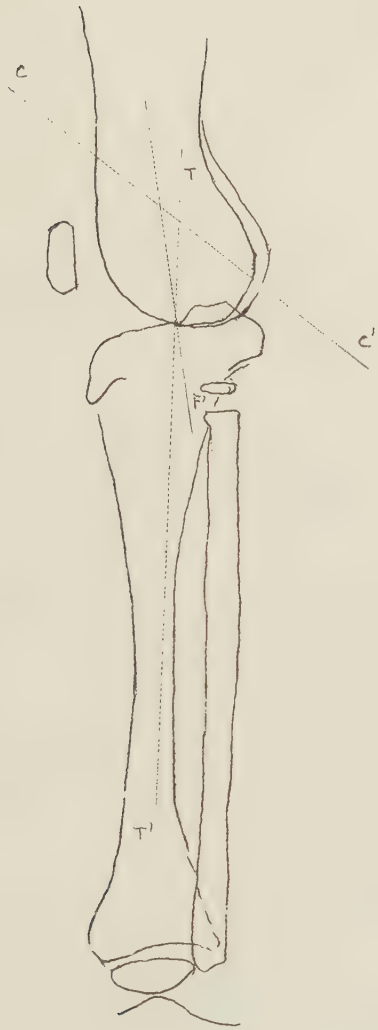

FIGURE 3 :

Calque de genou normal de profil en complète extension (garçon de 12 ans)

II.- GENU VARUM. ARCUATION

ETUDE RADIO-CLINIQUE

CONCLUSIONS TECHNIQUES

DEFINITION :

On dit qu'il y a genu varum quand l'axe de la jambe fait avec l'axe de la cuisse un angle ouvert en dedans.

ETIOLOGIE - FORMES CLINIQUES

Le rachitisme constitue encore la cause la plus fréquente des jambes arquées. Mais il faut savoir aussi compter avec :

1.- Les jambes arquées congénitales (J. CAFFEY), symétriques, avec des diaphyses tibiales fortement incurvées, elles seraient provoquées par des malpositions des membres in utero et seraient spontanément résolutives.

Elles disparaitraient au plus tard vers 2-3 ans.

En rapprocher les arcuations de la pseudarthrose congénitale.

2.- Les jambes arquées secondaires ; elles sont faciles à reconnaître, relevant de :

- l'hyperostose corticale infantile,
- la maladie d'Ollier (Enchondromatose multiple),
- Les dysplasies de toute nature : maladie de Porak et Durante, maladie de Lobstein,
- l'aclasie héminélique,
- les infections : syphilis congénitale, tuberculose, ostéomyélite,
- enfin, les séquelles du traumatisme : fracture vicieusement consolidée de l'extrémité supérieure du tibia, genu varum par arrêt de croissance de la partie interne du cartilage conjugal.

3.- Les jambes arquées essentielles non rachitiques, groupées, le plus souvent sous les noms de "syndrôme de Blount" ou de Tibia vara.

Le déformation donnant à l'enfant des jambes en cavalier, apparaît vers l'âge de la marche. Celle-ci se fait en canard. L'incurvation est bilatérale, prédominant souvent d'un côté. La radiographie montre que les altérations osseuses siègent exclusivement près du genou, à l'extrémité supéro-interne du tibia contrairement au rachitisme où les altérations sont diffuses.

Le plateau tibial interne est abaissé formant l'angle diaphyso-métaphysaire entre 70 et 80°. Surtout la métaphyse tibiale interne supérieure se prolonge en dedans par une saillie en forme de bec, d'éperon. On peut y observer des modifications de la structure osseuse. Le noyau épiphysaire tibial supérieur est parfois un peu aplati en dedans. Fait important, la diaphyse tibiale est parfaitement rectiligne, l'extrémité inférieure du tibia, le péroné sont normaux ; la structure osseuse normale. Un coxa valga s'observe parfois à l'extrémité supérieure du fémur (PELLERIN et KATSIOTIS).

Ces déformations se corrigent, en général, spontanément ou à la suite de moyens simples.

A côté de la forme infantile, il existe une forme de l'adolescent survenant vers 10 ans, chez les adolescents d'apparence normale. Souvent unilatérale, elle entraîne une boîterie.

Les altérations visibles sur les clichés sont analogues à celles des formes infantiles déjà évoluées.

Mais l'étiologie la plus importante demeure :

4.- Le rachitisme.

Favorisé par le genu varum physiologique du nourrisson, le genu varum rachitique s'installe dès les premiers pas. La déformation est bilatérale et sylétrique, parfois unilatérale ou plus prononcée d'un côté ou associée à un genu valgum opposé. La correction spontanée est habituelle entre 2 et 4 ans, mais on peut observer le passage au genu valgum.

L'arcuation rachitique est particulière par son siège. Elle est diaphyso-métaphysaire intéressant aussi bien l'extrémité supérieure du fémur en coxa-vara que son extrémité inférieure, et les extrémités du tibia dont le tiers inférieur s'incurve en dedans et en arrière (angulation à sommet antéro-externe).

La clinique et la biologie confirment la réalité du rachitisme. Tantôt le rachitisme est encore en évolution, marqué par l'évasement des métaphyses et l'élargissement de l'espace métaphyso-épiphysaire ; plus souvent, il est en cours de réparation. On attachera toute sa valeur à une ligne opaque siégeant à distance de la bordure métaphysaire, à un festonnement de cette ligne métaphysaire et, plus tard, à un remaniement de la structure avec des mailles larges et des ilôts transparents surmontant des bordures métaphysaires denses et régulières.

Au cours de l'évolution vers la guérison, la croissance de l'os en longueur et le remodelage tubulaire de la métaphyse déplacent la courbure qui devient plus nettement diaphysaire. Secondairement, la répartition des pressions dans la concavité des déformations renforce et épaissit la corticale interne du tibia. Un certain degré de récurvation peut s'observer.

ETUDE RADIOLOGIQUE (Fig IV)

Elle précise l'étiologie et permet une analyse détaillée de l'arcuation.

L'angle interne formé par les 2 axes FF' et TT' est plus petit que 180° et sa valeur indique grossièrement l'importance du varus. Les angles diaphyso-métaphysaires qui sont normalement droits (ne varient que de quelques degrés : 5° au maximum) sont ici aigus.

Ce sont les angles diaphyso-métaphysaires du tibia (où les incurvations sont les plus importantes) qui sont les plus atteints et plus particulièrement l'angle supérieur dans le syndrôme de Blount et l'angle inférieur dans le rachitisme. Et l'on peut remarquer (fig.4) que TT' fait avec MTI et MTS des angles aigus.

On peut remarquer, par ailleurs, que MFI et MTS forment un angle qui garde une valeur relativement constante, que le genou soit normal ou qu'il s'agisse de genu varum ou de genu valgum. Cet angle est donc indépendant de l'angulation qui atteint le genou et a une valeur qui varie de 5 à 13°.

D'autre part, MTS et MTI, normalement grossièrement parallèles, forment entre un angle de 0 à 10°, forment ici un angle nettement plus grand à sommet interne. Nous pensons que la valeur de cet angle traduit assez fidèlement l'importance de l'incurvation tibiale. Pour le mesurer d'une façon précise, on peut tracer les perpendiculaires à MTS et MTI. Ces perpendiculaires en vertu d'un théorème géométrique forment entre elles un angle égal à l'angle formé par MTS et MTI.

Enfin, la ligne HH' qui joint les milieux des métaphyses tibiales se rapproche en cas d'arcuature du bord interne du tibia.

Mais, parmi tous ces repères , nous pensons que certains ont moins de valeur pour juger de l'importance du genu varum.

Il en est ainsi de l'angle des axes diaphysaires FF' et TT' qui peut être plus ou moins important selon que le sujet ne compense pas ou compense (par correction positionnelle) son genu varum pendant la prise du cliché. Il en est demême des incurvations métaphysaires dont le degré et la forme varient avec la rotation du membre pendant la prise du cliché.

Par contre, les angles diaphyso-métaphysaires et les angles que forment entre elles les lignes métaphysaires MTS et MTI, sont très importants car ils intéressent des repères fixes.

La variation de ces angles dans le sens indiqué ci-dessus signe radiologiquement le genu varum qui est d'autant plus important que cette variation est plus importante.

Quant au degré d'accentuation du genu valgum, sous l'effet du poids du sujet, soit en fin de compte l'effet dela laxité capsulo ligamentaire, il sera évalué par la comparaison de l'écart entre les genoux, sur les clichés pris de face successivement debout, puis couché.

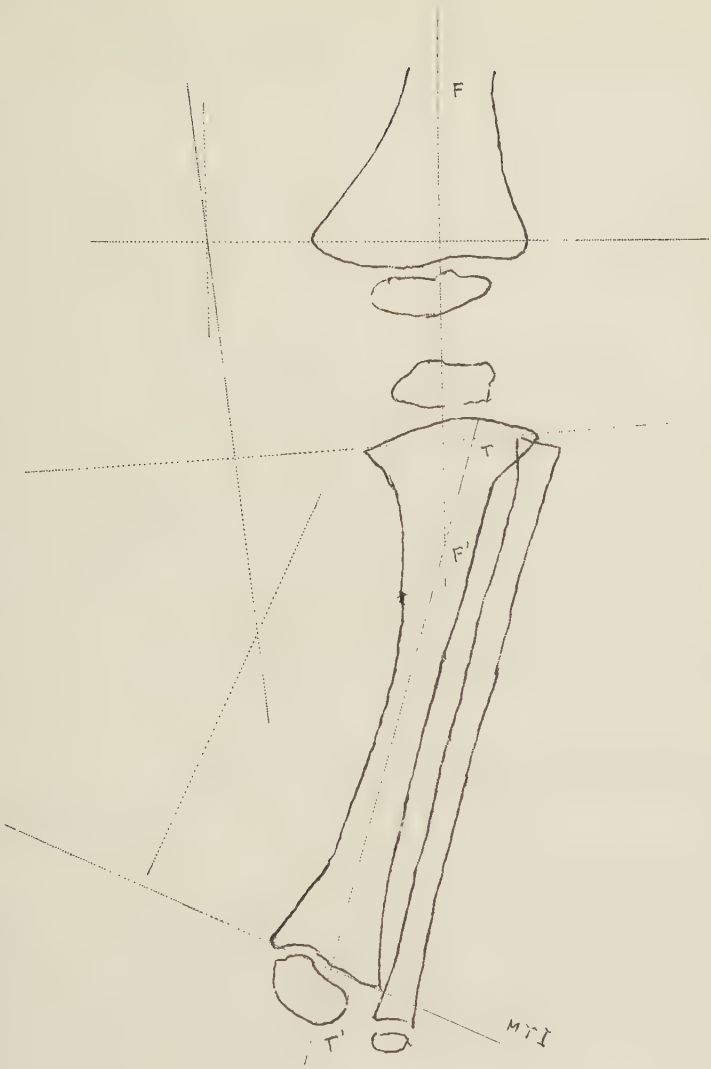

FIGURE 4

Calque radiographique de genu varum
rachitique d'un enfant de 26 mois

OBSERVATIONS

OBSERVATION I . (Clichés 1, 2 et 3 planche I)

J. Luc ... né le 18.6.59.

A marché à l'âge de 14 mois. Envoyé à la consultation d'orthopédie (Hôpital des Enfants Malades) le 4.5.61 pour arcuation rachitique.

Le cliché n° 3 est pris de face, les membres en rotation externe, sans aucune correction. Ce cliché ne permet pas une étude détaillée des métaphyses qui sont incurvées.

D'autre part, ces métaphyses sont vues sous une incidence fallacieuse qui exagère leurs incurvations.

Ceci est dû au flexum du fémur et du tibia, surajouté au genu varum. L'incurvation antéro-postérieure tend à placer le membre en rotation externe.

Il y a donc lieu, pour dégager le tibia du péroné sur le cliché de face de pratiquer la radiographie en position de rotation interne. En effet : le cliché n° 2 pris les membres en rotation interne, dégage bien les ombres des tibias de celles des péronés. Les métaphyses sont bien visibles et les incurvations paraissent moindres. C'est là leur valeur dans le plan frontal.

D'autre part, l'angulation diaphysaire fémoro-tibiale apparaît moindre. C'est là sa valeur dans le plan frontal.

Le cliché n° 1 montre les profils de membres pris en position de rotation interne. Grâce à cet artifice, les incurvations sont vues telles qu'elles sont dans le plan sagittal et l'extrémité inférieure du fémur offre une vue de profil.

OBSERVATION II (Clichés № 4, 5 et 6 - Planche I)

Marie-Lyne ... née le 18.3.59.

Envoyée à la consultation d'orthopédie pour un rachitisme "historique".

Elle présente une forte arcuature des membres inférieurs avec coxa-vara bilatéral.

Le cliché n° 4 est pris sans correction, les membres en position de rotation externe. Les ombres des tibias et des péronés sont superposées.

Les incurvations métaphysaires tibiales et fémorales ne sont pas sur ce cliché telle qu'elles sont dans un plan frontal. La vue se rapproche plus d'un profil et, en réalité, ce cliché qui est pourtant pris de face, nous montre plutôt les incurvations dans un plan sagittal.

D'autre part, l'angulation fémoro-tibiale apparaît forte. Ce n'est pas là sa valeur dans le plan frontal.

Cliché n° 5 : La rotation interne des membres permet non seulement de dégager les tibias des péronés, mais, en plus, une interprétation plus intelligible des métaphyses. En effet, les incurvations de celles-ci sont vues ici telles qu'elles doivent se voir sur un cliché de face, c'est-à-dire dans un plan frontal. D'autre part, l'angulation diaphysaire fémoro-tibiale apparaît telle qu'elle est dans le plan frontal. La cause d'erreur provenant du flexum du fémur et du tibia a été levée par la mise des membres en rotation interne pendant la prise du cliché.

Cliché n° 6 : ce cliché montre les membres inférieurs de l'enfant pris séparément de profil sans aucune correction. C'est un mauvais profil en comparaison des images fournies par les profils n° 1 pris en rotation interne. En effet, les tibias et les péronés sont superposés comme sur une vue de 3/4 et l'extrémité inférieure

du fémur n'offre pas une vue de profil. Le flexum du tibia et du fémur est vu dans un plan intermédiaire entre le plan frontal et le plan sagittal.

OBSERVATION III (Clichés Nº 7, 8 et 9, Planche I)

Anne ...

Est envoyée a la consultation Méry (Hôpital des Enfants Malades) le 3.3.61, pour un genu varum d'origine rachitique.

Le cliché n° 7 est pris de face sans aucun artifice.

Vu quele flexum du fémur et du tibia n'est pas très important, la tendance spontanée de l'enfant à placer ses membres en rotation externe n'est pas très accusée. En effet, comme on le voit sur le cliché n° 7, les pieds ne sont pas en position de rotation externe.

Le cliché est valable, mais même dans ce cas, la rotation interne améliore les images. En effet :

Le cliché n° 8, pris comme le montre la position des pieds, en rotation interne, permet de mettre en relief une angulation moindre des axes diaphysaires fémoral et tibial des incurvations métaphysaires moins fortes et atténuée, en quelque sorte, le genu varum.

En fait, c'est là la valeur de ce genu varum dans le plan frontal.

Le cliché n° 9 des membres inférieurs pris séparément de profil, sans correction, ne montre pas une vue dans un plan sagittal. Le cliché n° 1 pris en légère rotation interne est nettement meilleur. Dans le n° 9, en effet, l'extrémité inférieure du fémur n'offre pas une vue de profil et les tibias et les péronés sont superposés.

CONCLUSIONS TECHNIQUES :

Les radiographies d'un genu varum, prises de face et de profil, sans aucun artifice, ne donnent pas , en fait, des images réellement de face et de profil.

Et il en résulte que les métaphyses, sièges essentiels des déformations, sont examinées sous une incidence qui exagère leurs incurvations.

En effet, la cause d'erreur vient du flexum surajouté au varum du fémur et du tibia. L'incurvation antéro-postérieure tend à placer le membre en rotation externe. Il y a donc lieu, pour avoir un cliché de face strict, de mettre le membre en position de rotation interne.

Cela permet, non seulement de dégager le tibia du péroné, mais aussi de nous montrer l'angulation telle qu'elle est dans le plan frontal.

Pour le profil, la même manoeuvre permet d'avoir une vue de profil de l'extrémité inférieure du fémur, d'éviter la superposition du tibia avec le péroné et de nous montrer l'angulation telle qu'elle est dans le plan sagittal.

Quant à l'appréciation du degré de genu varum, elle se fera sur le cliché de face par la mesure des angles diaphyso-métaphysaires et des angles que forment entre elles les lignes métaphysaires tibiales supérieure et inférieure, qui ne varient pratiquement pas avec le sens et le degré de la rotation.

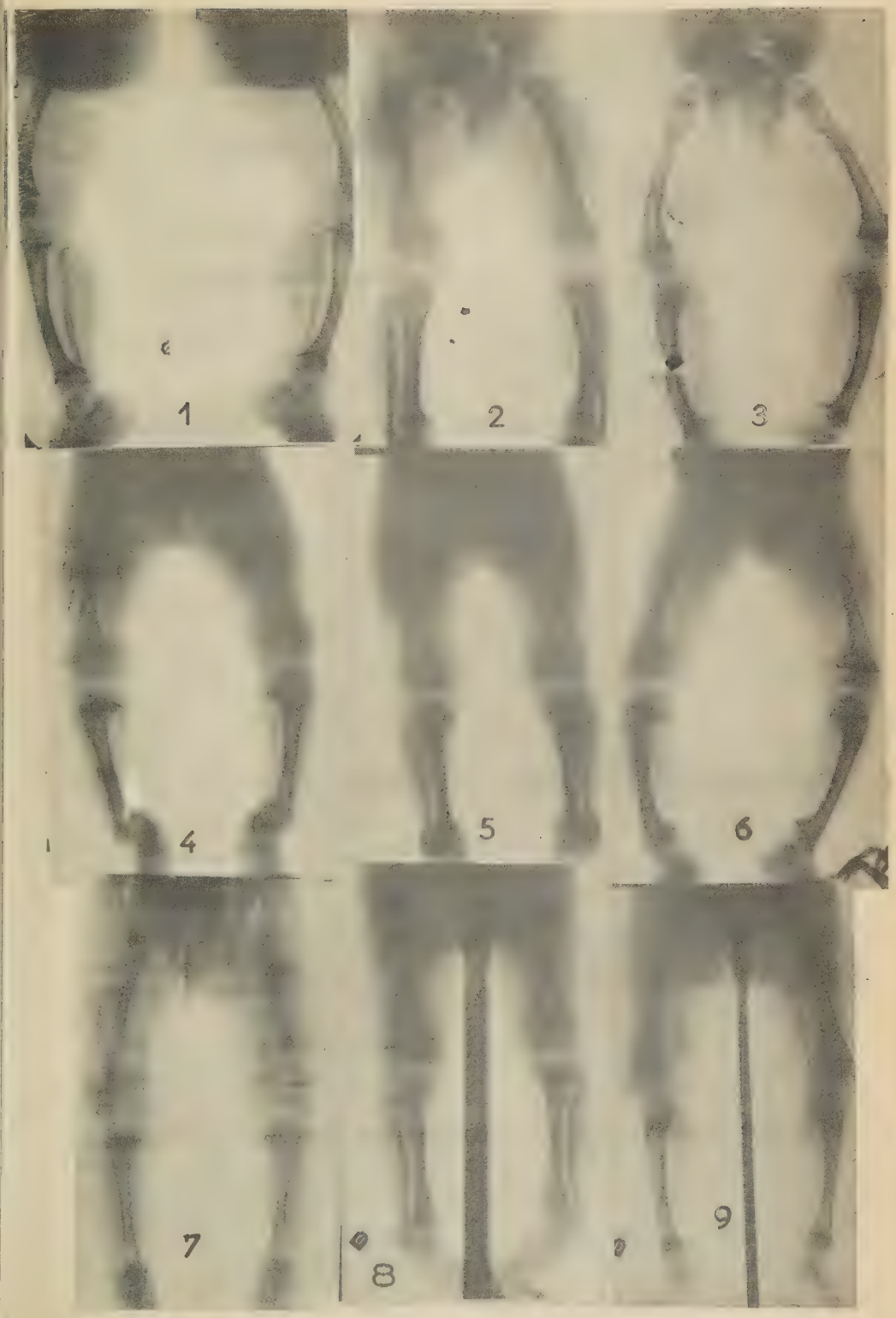
1
2
3
4
5
6
7
8
9

III.- GENU VALGUM

ETUDE RADIO-CLINIQUE

CONCLUSIONS TECHNIQUES

DEFINITION :

"On dit qu'il y a genu valgum quand l'axe de la "jambe fait avec l'axe de la cuisse un angle à sommet interne "à sinus ouvert en dehors et de valeur anormalement grande"

(OMBREDANNE).

ETIOLOGIE :

Le genu valgum relève des mêmes causes que le genu varum. Mais celles-ci, sous l'influence de la "surcharge", aboutissent plus souvent au genu valgum. Plus fréquent, ainsi que le genu varum, le genu valgum peut être congénital, rachitique, essentiel ou symptomatique.

- Le genu valgum congénital, rare, il coexiste souvent avec d'autres malformations : luxation de la hanche, pieds bots ...

  Mais il peut se rencontrer à l'état isolé comme une conformation héréditaire que l'on retrouve de parents à enfants et dans une même fratrie.

- Le genu valgum rachitique, il est fréquent et survient entre 2 et 4 ans. Souvent bilatéral, il peut être associé à un genu varum du côté opposé (déviation en "coup de vent" ou en guillemets).

- Dans le genu valgum essentiel, plus fréquent, le genu valgum constitue à lui seul toute la maladie.

  Il apparaît entre 2 et 7 ans, est en rapport avec la surcharge ; enfants bien portants, trop lourds.

Ou bien à l'adolescence, atteignant les garçons de grande taille, hypotoniques et peu musclés.

Letravail debout prolongé est une cause favorisante. La déformation peut alors prédominer d'un côté.

- Quant aux genu valgum symptomatiques, ils peuvent relever :

. du traumatisme avec consolidation vicieuse,
. de l'infection : ostéomyélite, tuberculose, syphilis,
. d'un déficit moteur périphérique tel celui réalisé par la poliomyélite,
. d'un trouble de l'ostéogénèse (maladie ostéogénique),
. d'une attitude vicieuse ou de compensation.

Mais quelle que soit la cause, le genu valgum garde des caractères radio-cliniques très superposables.

CLINIQUE :

Sur le sujet debout, la déformation est parfois évidente : les genoux étant en contact par leur face interne, les pieds sont écartés.

Dans les formes bilatérales, les membres inférieurs sont en X. Pour se donner une meilleure stabilité, le malade use d'une compensation qui masque plus ou moins sa déformation : il met ses membres en rotation externe.

Le valgus tibial oriente la mer taise en dehors et pour retrouver un appui normal, le pied se tord en varus de compensation. Chez les rachitiques la voûte plantaire s'effondre, réalisant un pied plat.

A l'examen, on perçoit la saillie du condyle interne, l'obliquité de l'interligne, l'incurvation du bord interne des métaphyses et, parfois, une exostose tibiale à l'insertion du ligament latéral interne (épine de MAC EWEN).

La rotule est déplacée en dehors, attirée par le quadriceps dont l'insertion tibiale est déplacée.

Les mouvements du genou sont d'amplitude normale avec souvent de l'hyperextension (genu recurvatum associé).

En flexion, se produit la correction symptomatique de HUETER : le talon vient buter sur l'ischion et le déplacement de la jambe en dehors disparaît.

Mais c'est la radiologie qui fera le bilan précis de cette angulation.

ETUDE RADIOLOGIQUE :

Elle précise l'étiologie :

- congénitale : avec d'autres dysmorphies associées ;
- rachitique : avec des épiphyses épaissies, des contours flous et pommelés, des métaphyses élargies , évasées en cupule avec aspect flou et frangé ;
- traumatique , infectieuse ...

mais souvent rien : genu valgum "de surcharge".

Surtout, elle permettra une analyse détaillée de ce genu valgum (fig. n° 5) : le condyle interne est hypertrophié, le condyle externe aplati.

Modifications semblables mais moins marquées au niveau des plateaux tibiaux. Le condyle externe et le plateau tibial correspondant paraissent plus bas que le condyle et le plateau internes et l'interligne est obliqué en bas et dehors.

Les métaphyses sont nettement incurvées sur leur bord interne.

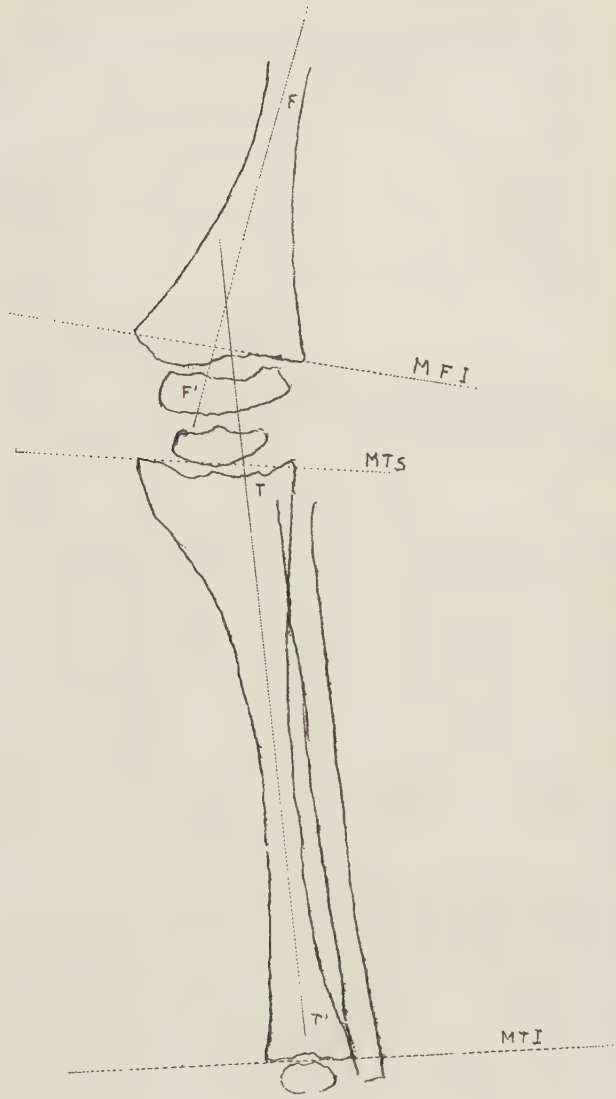

FIG. 5

Calque radiographique d'un genu valgum de surcharge d'un enfant de 2 ans et demi.

Les axes diaphysaires FF' et TT' forment entre eux un angle ouvert en dehors plus petit que normalement.

Les angles diaphyso-métaphysaires normalement droits (ne varient que de quelques degrés) sont ici obtus : ceci est dû aux incurvations métaphysaires et l'on peut remarquer (Fig. n° 5) que FF' fait avec MFI un angle obtus. Il en est de même de TT' avec MTS et MTI.

D'autre part, MTS et MTI, normalement grossièrement parallèles, forment dans le genu valgum un angle aigu à sommet externe qu'on peut évaluer de façon précise en traçant les perpendiculaires à ces droites.

On peut remarquer par ailleurs que MFI et MTS forment un angle qui garde une valeur relativement constante, que le genou soit normal ou qu'il s'agisse de genu varum ou de genu valgum. Nous avons mesuré cet angle sur 22 clichés du genou (10 normaux, 6 genu valgum et 6 genu varum) et l'avons trouvé relativement constant, variant seulement de 5 à 13°.

Parmi tous ces repères, nous pensons que certains ont moins de valeur pour juger de l'importance du genu valgum.

Il en est ainsi de l'incurvation métaphysaire qui varie selon la rotation du membre pendant la prise du cliché ; et de l'angle des axes diaphysaires FF' et TT' qui peut être plus ou moins important selon que le sujet ne compense pas ou compense (par correction positionnelle) son genu valgum.

Par contre, nous donnerons toute leur valeur aux angles diaphyso-métaphysaires qui, intéressant des repères fixes, signent radiologiquement le genu valgum quand ils sont obtus et qui sont d'autant plus obtus que le genu valgum est plus important (ceci faisant abstraction de la part ligamentaire, c'est-à-dire de l'accentuation du genu valgum sous l'effet de la laxité capsulo-ligamentaire).

Une autre façon dévaluer le degré d'un genu valgum ; plus précise mais plus coûteuse, consiste à le chiffrer en mesurant l'écart intermalléolaire :

1.- D'abord, sur le cliché des membres inférieurs, de face, pris sur le sujet debout, les genoux en contact ;

2.- Puis, sur le cliché pris le sujet étant couché, rotules au zénith, genoux au contact ;

3.- Et, enfin, sur le cliché pris sur le sujet toujours couché, rotules au zénith, genoux en contact maintenus d'une main pour éviter leur flexion, tandis que l'autre main essaie de rapprocher au maximum les deux malléoles tibiales.

La différence entre la première mensuration et la deuxième mesure l'élément "statique" du genu valgum, c'est-à-dire l'accentuation de genu valgum sous l'effet de la laxité capsulo-ligamentaire.

Tandis que la dernière mensuration chiffre l'écart résiduel, c'est-à-dire l'élément "osseux" du genu valgum ou la part de la déformation qui provient d'une croissance du tibia et du fémur en valgus vrai par rapport à l'axe du genou.

On peut ainsi définir un genu valgum par 3 chiffres : par exemple, un genu valgum d'indice 964 signifie que l'écart intermalléolaire qui est de 9 cm. en position debout, n'est plus que de 6 cm. en position couchée et peut-être passivement réduit à 4 cm.

Seul, en fin de compte, le 3ème chiffre traduit "l'organicité" du genu valgum et le degré d'atteinte osseuse et d'incurvation métaphysaire.

Cette étude chiffrée peut être faite plus facilement par la clinique en mesurant l'écart inter-malléolaire de façon identique sur le sujet d'abord debout, puis couché genoux en contact et enfin en rapprochant au maximum les 2 malléoles tibiales.

Mais, dans ce cas, l'étude est moins précise car la clinique ne peut passer outre les causes d'erreurs que constituent les parties molles, les gros genoux de croissance, et des filles grasses notamment qui donnent de faux genu valgum cliniques.

En effet, quelquefois, les genoux trop gros en dedans se touchent. Ils entraînent un écart inter-malléolaire relativement important par saillie en dedans des épiphyses tibiales et fémorales. En pleine activité de croissance, elles répondent à une étape physiologique normale du développement squelettique. Mais, il importe toujours de faire un examen chiffré de ces faux genu valgum et de mesurer avec précision les angles diaphyso-métaphysaires afin d'éliminer un genu valgum vrai et d'apaiser "certaines inquiétudes maternelles".

OBSERVATIONS

OBSERVATION IV (Clichés 10, 11 et 12, planche II)

Georgette ..... née le 12.10.49.

Est envoyée à la consultation d'orthopédie de l'Hôpital des Enfants Malades, le 14.3.61, pour un genu valgum remarqué un an et demi auparavant.

Il s'agit d'un genu valgum très important prédominant à gauche : avec une attitude de flexion (flexum associé).

L'écart inter-malléolaire est de 17 cm, en position debout.

Le cliché n° 10 est pris en rotation externe comme le montre la position des pieds. Les tibias et les péronés sont superposés. Les condyles fémoraux n'offrent pas une vue de face, de même que l'interligne articulaire.

La prise du cliché en position de rotation interne (cliché n° 11) peut non seulement permettre de dégager les ombres, mais de diminuer les incurvations. Cependant, l'angle des axes tibial et fémoral est plus grand sur le cliché n° 11 que sur le n° 10.

Le cliché n° 12 montre deux bonnes vues de profil, grâce à une légère rotation interne des membres pendant la prise des clichés.

OBSERVATION V (Clichés 13, 14 et 15, planche II)

Olivier ....né le 17.5.58.

Est envoyé à la consultation de chirurgie de l'Hôpital des Enfants Malades le 14.2.61, pour un genu valgum bilatéral de surcharge.

Le cliché n° 14 qui est pris en position de rotation interne est meilleur que celui qui corrige la déformation (n° 13).

En effet, si l'angulation diaphysaire fémoro-tibiale est plus importante sur le cliché n° 14, les métaphyses sont, en revanche, mieux dégagées.

OBSERVATION VI (Clichés 16, 17 et 18, planche II)

Catherine ... née le 29.9.51.

Envoyée à la consultation d'orthopédie le 30.3.61.

Présente un genu valgum bilatéral d'indice 9-8-5.

Le cliché n° 17, pris les membres en position de rotation interne, donne une meilleure image que le 16, pris en position de correction, c'est-à-dire en rotation externe. Celle-ci a certes l'avantage de réduire l'angulation fémoro-tibiale, mais elle rend l'image inintelligible par la superposition qu'elle donne du tibia et du péroné.

CONCLUSIONS TECHNIQUES

Pour avoir une vue de face stricte d'un genu valgum, la prise du cliché en position de rotation interne du pied et de la jambe, s'impose, bien qu'accentuant (par rapport à la position de correction en rotation externe) l'angulation fémoro-tibiale et par conséquent le degré apparent du valgum.

En effet, elle permet d'éviter la superposition du tibia avec le péroné.

Quant à l'accentuation du valgum qu'elle provoque, on sait qu'elle n'est qu'apparente et, qu'en fait, l'appréciation radiologique du degré de genu valgum "osseux" se base essentiellement sur la valeur des angles diaphyso-métaphysaires et la mesure de l'écart intermalléolaire résiduel sur des clichés des membres inférieurs en position couchée : l'un sans correction, l'autre en essayant de rapprocher manuellement au maximum les deux malléoles tibiales.

Pour le profil, une légère rotation interne permet d'avoir une bonne superposition des condyles et des diaphyses tibiale et péronière bien parallèles.

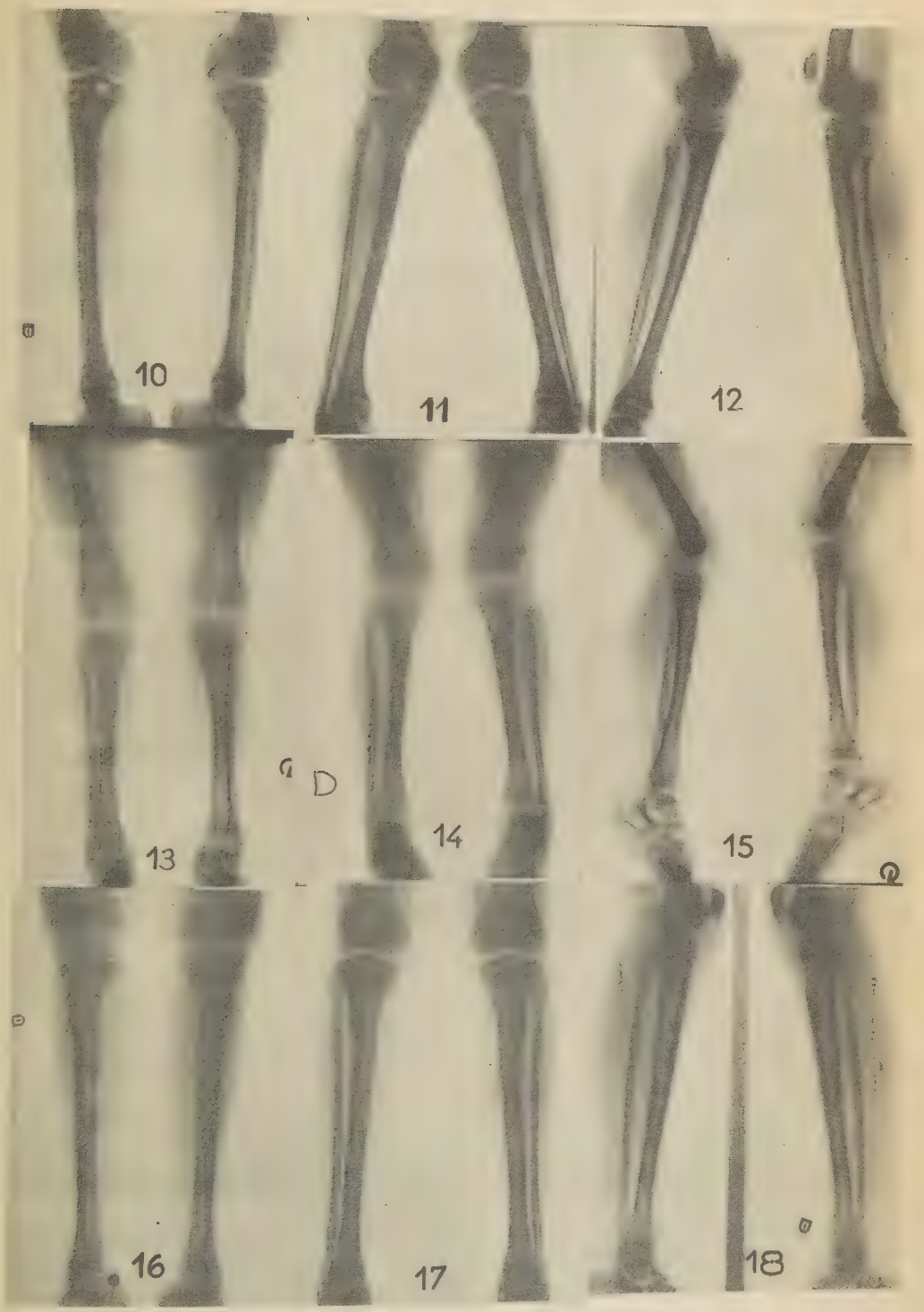
10
11
12
13
14
15
16
17
18

IV.- GENU RECURVATUM

ASPECTS RADIO-CLINIQUES

CONCLUSIONS TECHNIQUES

DEFINITION

Le genu recurvatum est l'exagération de l'angle à sommet postérieur que forme normalement l'axe du fémur avec l'axe du tibia.

Un récurvatum de 5 à 10° est physiologique ; on l'observe chez 75 % des sujets normaux (MIKULICS).

On distingue :

- un GENU RECURVATUM CONGENITAL

et - UN GENU RECURVATUM ACQUIS.

I.- LE GENU RECURVATUM CONGENITAL

Il comporte 3 degrés d'atteinte :

1.- Le contact articulaire reste complet.

Il s'agit d'une plus grande excursion en avant des mouvements de l'articulation.

2.- A un degré de plus, c'est la subluxation congénitale : l'épiphyse tibiale est déplacée en avant de l'épiphyse fémorale, mais la partie postérieure du plateau tibial reste en contact avec la trochlée fémorale.

3.- A un degré de plus enfin, c'est la véritable luxation congénitale l'épiphyse tibiale chevauchant en avant la trochlée fémorale.

Dans les trois variétés, l'enfant naît parfois dans une attitude extraordinaire, le membre inférieur en hyperextension appliqué contre le thorax.

Il s'agit, le plus souvent, de filles et d'autres malformations associées sont fréquentes. La déformation lorsqu'elle est bilatérale prédomine à gauche (INGELRANS).

II.- LE GENU RECURVATUM ACQUIS

Outre le genu recurvatum constitutionnel de l'enfant et de l'adolescent souvent associé au valgum, au pied plat et à la scoliose, conséquences d'une influence statique défavorable et d'une atonie ligamentaire généralisée, il reconnaît des causes diverses que l'on peut classer en 5 groupes (INGELRANS) :

1.- Genu recurvatum statique :

Il survient après alitement de plus de 6 mois chez l'enfant ou comme conséquence d'une attitude vicieuse :

- d'un pied équin,
- d'une hanche bloquée .
  - = si l'ankylose se fait en flexion, le recurvatum siège du côté sain ;
  - = si l'ankylose se fait en extension avec raccourcissement le pied se met en équin et le genou en recurvatum.

2.- Genu recurvatum ostéogénique :

Résultant d'une atteinte du cartilage de conjugaison (traumatique, inflammatoire ...) , il donne les déformations les plus importantes.

3.- Genu recurvatum d'origine nerveuse :

Poliomyélite essentiellement et, d'une façon générale, toutes les paralysies flasques (pour assurer la stabilité, le genou se met en hyperextension).

4.- Genu recurvatum post-traumatique, avec consolidation vicieuse.

5.- Genu recurvatum compensant, par une inflexion métaphysaire inverse, un genou bloqué en flexion.

ETUDE RADIO - CLINIQUE

Dans le genu recurvatum acquis et dans les formes mineures du genu recurvatum congénital, l'angulation recurvatum ne dépasse habituellement pas 15 à 25°. Dans la subluxation et la luxation congénitale, elle est plus importante et peut atteindre passivement 85°.

Par ailleurs, des modifications d'orientation des condyles fémoraux et des plateaux tibiaux sont à noter.

Normalement, l'axe antéro-postérieur des condyles du fémur forme dans le plan sagittal avec l'axe de la diaphyse un angle ouvert en arrière d'environ 130°. La fosse intercondylienne n'est pas visible sur une radiographie de face de genou étendu.

Dans le genu recurvatum, l'angle est plus grand. La diaphyse est recourbée vers l'avant dans la région du cartilage et sur la radiographie de face en extension la fosse intercondylienne devient visible du fait de l'inclinaison des condyles.

Quant aux surfaces articulaires des plateaux du tibia, normalement, elles sont modérément inclinées en arrière et en bas, Dans le genu recurvatum, c'est le contraire qui se passe : elles sont inclinées en avant et en bas ou sont tout au moins horizontales.

Fréquemment, le genu recurvatum est associé à un genu valgum. Le genou est alors recourbé en arrière et déjeté en dedans.

En extension, on voit sur sa face antérieure des plis transversaux cutanés et l'on perçoit parfois la saillie du plateau tibial, tandis que le creux poplité dans les formes majeures est comblé par les condyles fémoraux. Le quadriceps est plus ou moins atrophié, la rotule absente ou petite, basculée en dehors.

Le sujet met le pied en équinisme pour le poser à plat sur le sol. Le fémur, comme dans le genu valgum, forme, au niveau de la métaphyse, une courbe dirigée en avant et la croissance de l'os

est retardée au niveau de la partie antérieure du cartilage de conjugaison, alors qu'elle reste normale au niveau de la partie postérieure de ce même cartilage. Il en résulte que les condyles fémoraux forment, avec le fût diaphysaire, un angle plus grand que normalement.

Les modifications au niveau du tibia, comme au niveau du fémur, sont le fait d'une courbure antérieure de la métaphyse de l'os. Par suite de l'hypertrophie par surcharge du segment antérieur de l'extrémité supérieure du tibia celle-ci tend à s'étaler dans le sens sagittal.

Pour évaluer le recurvatum, on mesure sur le sujet debout, l'angle formé par l'axe de la cuisse et celui de la jambe. ou bien, sur le sujet en décubitus dorsal, la cuisse maintenue bien à plat sur la table, ainsi que la face postérieure du genou, tandis qu'un main relève le talon au maximum, on mesure l'angle que fait l'axe de la jambe avec le plan de la table.

On peut également chiffrer le recurvatum en évaluant la distance entre le talon et le plan dur de la table sur lequel le sujet est étendu, genou maintenu bien à plat contre la table, tandis qu'une main relève, comme précédemment, le talon au maximum,

CONCLUSIONS TECHNIQUES

Le genu recurvatum ne nécessite pas d'artifice technique particulier quand il est pur,

Mais, le plus souvent, le genu recurvatum est associé plus à un genu valgum qu'à un genu varum. Dans ce cas, la prise de la radiographie de face, le membre en position de rotation interne s'impose.

L'évaluation du degré de recurvatum se fera sur les clichés de profil, le membre en extension, par la mesure de l'angulation des axes diaphysaires.

Les incurvations métaphysaires à concavité antérieure étant réputées dans le plan sagittal, l'interprétation intelligible des régions métaphysaires se fera également sur les profils. Ceux-ci se prendront, le membre en rotation interne, en cas d'association à un genu valgum.

V.- LE GENU FLEXUM

Il admet deux étiologies dominantes :

1.- Paralytique : dans les paralysies graves, souvent accompagnées de flexion de la hanche. Dans les paralysies incomplètes, la cause du flexum est surtout musculaire.

2.- Rhumatismale : le genu flexum obéissant alors à la tendance invincible de l'articulation du genou à se placer en flexion lorsqu'elle est douloureuse et enflammée.

Les autres étiologies :

- statique, relevant d'une attitude vicieuse ou de compensation,
- ostéogénique,
- post-traumatique, avec consolidation vicieuse,

sont plus rares.

ETUDE RADIO - CLINIQUE

En dehors de la flexion, l'articulation elle-même reste sensiblement normale. On peut voir, mais rarement, une subluxation du tibia en arrière.

Il se fait souvent une inflexion de l'extrémité supérieure du tibia, à sommet postérieur , qui compense un peu le flexum.

Autres conséquences du flexum :

. la coxa flecta,
. la tendance à l'équinisme et au valgus du pied,
. la tendance à la rotation externe de la jambe.

De sorte que le genu flexum se rencontre rarement à l'état pur, et est fréquemment associé : le plus souvent à un genu valgum, rarement à un genu varum.

Le malade garde, en général, un rayon de mobilité assez limité du genou. Le flexum de ce dernier devrait théoriquement rendre la marche impossible, puisqu'il reporte le centre articulaire en devant de la ligne de gravité et qu'il s'oppose ainsi au blocage de l'articulation. En fait, c'est ce qui se produit souvent. On peut cependant voir marcher des malades malgré une flexion de 20 à 25°, qui sont même capables de monter des escaliers. Le malade ne peut se tenir droit qu'au prix d'une ensellure lombaire. Mais tous les degrés sont possibles.

Et le flexum se mesure de façon précise sur le cliché de profil, le membre étant étendu au maximum. L'angle formé par les axes diaphysaires FF' et TT' , habituellement légèrement ouvert en avant, est là ouvert en arrière. Sa mesure précise évalue le flexum.

Parfois, cependant, il s'agit d'un flexum d'attitude, et il s'évaluera alors sur le profil pris debout, qui permettra aussi de juger de la participation ligamentaire en comparaison avec le cliché pris en décubitus dorsal en extension maximale.

Sur le cliché de face, on recherchera l'association à un valgum par la mesure des angles diaphyso-métaphysaires. Mais pour avoir des métaphyses bien étalées, il faut prendre le cliché en incidence postéro-antérieure si le flexum est irréductible.

CONCLUSIONS TECHNIQUES

Le genu flexum pur ne nécessite pas d'artifices radiographiques. Sauf qu'il est nécessaire de prendre le cliché de face en incidence postéro-antérieure si le flexum est irréductible.

Le profil en extension maximale l'évalue. Il sera pris debout s'il s'agit d'un flexum d'attitude.

Mais comme le flexum est fréquemment associé à un valgum, la prise des clichés, le membre en position de rotation interne, s'impose.

CONCLUSIONS

Les radiographies standard, de face et de profil, des membres inférieurs, destinées au bilan d'une angulation anormale du genou, sont en pratique courante prises sans aucun artifice technique. Il en résulte que les clichés ne sont pas effectivement de face ou de profil et portent de nombreuses causes d'erreurs : entre autres, les métaphyses, sièges essentiels des déformations, sont examinées sous une incidence fallacieuse, exagérant ou minimisant les incurvations réputées dans tel ou tel plan et rendant ainsi inintelligible l'interprétation radiologique. En fait, quelques artifices techniques peuvent pallier à ces causes d'erreurs.

Dans le genu varum, la cause d'erreur vient du flexum du fémur et du tibia. L'incurvation antéro-postérieure tend à placer le membre en rotation externe. Il y a donc lieu, pour dégager le tibia du péroné, sur le cliché de face, de pratiquer la radiographie en position de rotation interne. Ainsi, l'angulation diaphysaire fémoro-tibiale apparaît moindre. C'est là sa valeur réelle dans le plan frontal.

Dans le genu valgum, pour le cliché de face, la rotation interne du pied et de la jambe s'impose également, bien qu'accentuant le plus souvent l'angulation fémoro-tibiale et, par conséquent, le degré apparent du valgum.

En effet, elle permet d'avoir une vue de face et évite la superposition du tibia avec le péroné.

Quant à l'accentuation du valgum qu'elle provoque (par rapport au cliché en rotation externe), on sait qu'elle n'est qu'apparente et qu'en fait l'appréciation radiologique du degré de genu valgum osseux se base essentiellement sur la valeur des angles diaphyso-métaphysaires et la mesure de l'écart inter-malléolaire résiduel sur les clichés des membres inférieurs pris en position couchée : l'un sans correction, l'autre en essayant de rapprocher manuellement au maximum les deux malléoles tibiales.

La rotation interne est nécessaire aussi pour les profils.

La rotation indifférente, sans correction, donnerait, en effet, une image du segment tibio-péronier se rapprochant d'une vue de face.

Les genu recurvatum et flexum ne nécessitent de correction que s'ils sont associés à un valgum ou à un varum. Leurs profils en extension maximale les évaluent.

Pour toutes les angulations enfin, on comparera les clichés en position debout à ceux en position couchée, afin de juger du degré de participation ligamentaire.

VU et PERMIS D'IMPRIMER :

Le RECTEUR de l'ACADEMIE de PARIS

J. ROCHE

Le DOYEN
de la FACULTE de MEDECINE de PARIS

L. BINET

Le PRESIDENT
de la THESE :

M. FEVRE

BIBLIOGRAPHIE

BARBER G.G.
Ostéochondrose déformante du tibia.
Am. J. Roentg. Oct. 1939, 42, 498-502.

BARBER G.G.
Ostéochondrose déformante du tibia.
Am. J. Dis. Child. Nov. 1942, 64, 831-832.

BAUSS A.
Observation sur l'ostéofibrose déformante juvénile
Bruns. Beitr. Klin. Chir. Juin 1956, 192, n° 4, 385-405

BLOUNT W.
"Tibia vara" ostéochondrose déformante tibiae
Am. J. of bone and joint surg. 1937, vol. 19, 1-19.

BLUMEL J., EGGERS G.W.N., EVANS L.B.,
8 cas de torsion médio-tibiale bilatérale héréditaire de 4 générations.
J. bone and joint surg. Oct. 1957, 394, n° 5, 1198-1202.

CAFFEY J.
Pédiatric X Ray Diagnosis.

DENNY J.C.
Radiography of the knee
X Ray Technician (St Paul) Mai 1958, 29 (6), 87-91.

DERAMOND J., DERAMOND M.
Images radiologiques précoces de souffrance du genou
Concours médical 16 avr. 1960, 82, 1995-2000.

DE SEZE S. & COLIEZ R.
Radiographies en station debout ...
Revue du rhumatisme 1949, 16 P. 173.

DUCROQUET R.J., DUCROQUET P.
Redressement progressif des déviations du genou chez l'enfant.
Arch. Hosp. Juin 1957, 29, n° 6, 173-174.

EVENSEN A. & STEFFENSEN J.
"Tibia vara"
Acta Orthop. Scand. 1957, 26, n° 3, 200-210.

FORSTER E., MOLE L., PETER R.
Lésions du genou (comparaisons radio-cliniques)
J. Radiol. Electr. Août-Sept. 1959, 40, 418-428.

FUNKET
Radiography of the knee joint.
Med. Radiog. Photog. 1960, 36, 1-37.

GELBKE H.
The influence of tension- and pressure on growing bone in experiments with animals.
Journal of bone joint surg. 1951, Vol. 33 A, n°4,947-953.

GOURSOLAS E.M.
Traitement chirurgical du genu valgum.
Thèse Paris, Juin 1953, n° 638, 114 p.

HOUDRE Mme
Traitement du genu valgum.
Maroc Méd. Janv. 1959, 38, n° 404, 189-191

INGELRANS P.
Genu valgum, genu varum, genu recurvatum.
Encycl. Méd. Chirg. Path. Chir. 15660 A 10 Bibliog.

IRON D. & BRITTAIN A.
Le traitement du genu valgum.
Brit. Med. J. , 21 Août 1948, n° 4 572, 385-387.

JENTZER
Genu valgum et genu varum.
Revue médicale de la Suisse Romande 1925.

KATSIOTIS P.
Contribution à l'étude des jambes arquées non rachitiques chez le jeune enfant et, en particulier, à l'ostéochondrose déformante tibiale ou Maladie de Blount dans sa forme infantile.
Paris, Thèse 1954.

LACOMBE Mme

Thèse Paris 1961.

LAMY & WEISMAN

Tibia vara
J. Radiol. Electr. 1946, 27; n° 9-10, 409-414.

LANGE M.

Le genu recurvatum
Techn. Orthop. 14 Juil. 1942, 73, n°4, 271-286.

LANGENSKIOLD A.

Tibia vara . Ostéochondrosis deformans tibiae.
Acta Chir. Scand. 1952, Vol. 103, Fasc. 1, 1-22.

LANGHOF J.

Contribution à la connaissance de l'ostéofibrose déformante juvénile. Tbl. Chir. 1954, n° 20, 840-853.

LAURENCE G.

Les inquiétudes maternelles.
Le Revue du Praticien. 11 Nov. 1954, n° 29, T.IV.

LAURENCE G.

Que peut-on voir sur une radiographie du genou ?
Le Revue du Praticien. 1er Sept. 1958 , 8 (22) 2799-2803.

LEFEBVRE J., MICHEL J.R. et ROYER P.

Les aspects radiologiques des altérations métaphysaires au cours des troubles métaboliques phospho-calciques.
Ann. Radiol. 1960, 3, 213-240.

LEVINE J., DUNIN A. & GLASSMAN C.

Torsion externe congénitale des tibias.
Ann. Surg. Juil. 1953, 138, n° 1, 121-123.

LEVEUF J. et PAÏS C.

Les dislocations congénitales du genou
Revue Orthop. Nov-Déc. 1946, 32, n° 6, 313-350.

LOMBARD L.

Genu varum consécutif au développement d'une exostose ostéogénique inter-tibio-péronière.
Afriq. Frse Chir. Juil-Août 1955, 13, n° 4, 449.

MICHEL L.

L'appareillage de redressement du genu valgum (lien malléolaire et joug condylien).
Lyon Méd. 12 Juil. 1959, n° 28, 41-45.

MONTAGNARD F.

Etude radiologique des malformations congénitales et des troubles du développement de l'articulation du genou.
Diplôme d'Electr. Radiol. Paris 1949.

MORLAY A.J.M.

Le genu valgum chez l'enfant.
Internat. Méd. Digest Mars 1958, 72, n° 3, 179-181.

MORLAY A.J.M.

Le genu valgum chez l'enfant .
Brit. Méd. J. 26. Oct. 1957, n° 5051, 976-979.

MULLER R.

La connaissance de la dysplasie fibreuse de l'enfant.
Mschr. Kindert. Sept, 1956, 104, n° 9, 387-395.

OMBREDANNE L.

Précis clinique et opératoire de Chirurgie infantile
Masson Edit. Paris 5ème Edit. 1949.

PELLERIN D.

"Petite orthopédie quotidienne"
La Médecine Infantile Févr. 1959, n° 2, 8-14.

ROEDERER C. & BUREAU G.

Le port de semelles orthopédiques est-il utile ou nuisible dans le traitement du genu valgum ? Un leurre.
Concours Méd. 10 Avr. 1954, 76, n° 15, 1509, 1511.

SHCINZ H.R.

Le squelette
Traité de radiodiagnostic. Ed. Delachaux et Niestlé 1956

SEIGER W.

Un appareil destiné à être porté la nuit pour la correction du genu valgum.
J. Bone Joint Surg. Janv. 1946, 28, n° 1, 178-179.

SEYFART H.

Contribution à l'étude de l'ostéofibrose déformante juvénile.
Chirurg. Janv. 1954, 25, n° 1, 31-34.

THIROUARD

Les aspects radiologiques précoces de la pseudarthrose congénitale du tibia.
Thèse Paris Juin 1960.

TOBIN W.J.

Ostéochondrite disséquante familiale associée à un tibia varus.
J. Bone Joint Surg. Oct. 1957, 39 A, n° 5, 1091-1105.

TABLE DES MATIERES

	Page
INTRODUCTION	1
LE GENOU NORMAL	4
Anatomie radiologique des incidences faces et profils stricts.	
GENU VARUM	14
Etude radio-clinique. Conclusions Techniques.	
GENU VALGUM	24
Etude radio-clinique. Conclusions Techniques.	
GENU RECURVATUM	34
Etude radio-clinique. Conclusions Techniques.	
GENU FELXUM	38
Etude radio-clinique Conclusions Techniques.	
CONCLUSIONS	40
BIBLIOGRAPHIE	42